



**Tumores malignos de la piel**  
**de la pirámide nasal**  
**Nuestra experiencia**

Dra.N. Mir Ulldemolins, Dr. S. Diez Tejerina,  
Dra. C.Marin Garrido, Dra.Z.Piñeiro Aguin

# Lesiones cutáneas malignas pirámide nasal

- ✓ Melanoma

- ✓ Cáncer cutáneo no melanoma

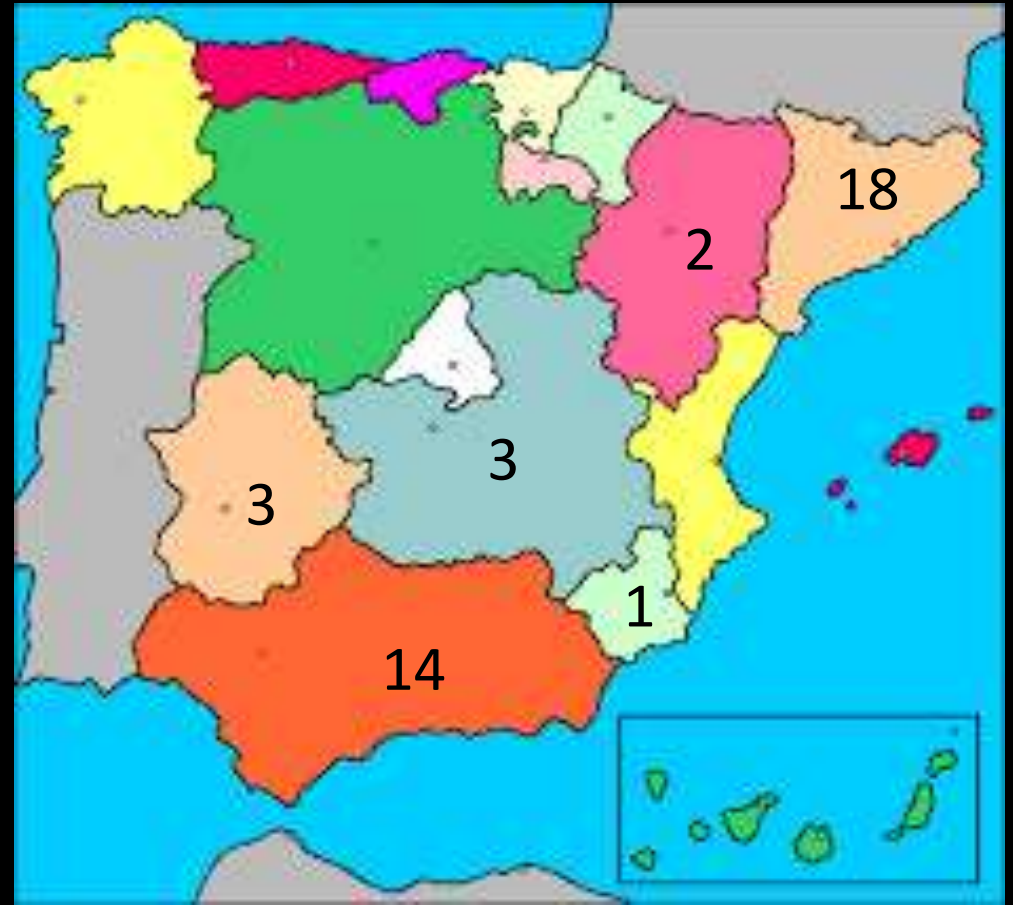
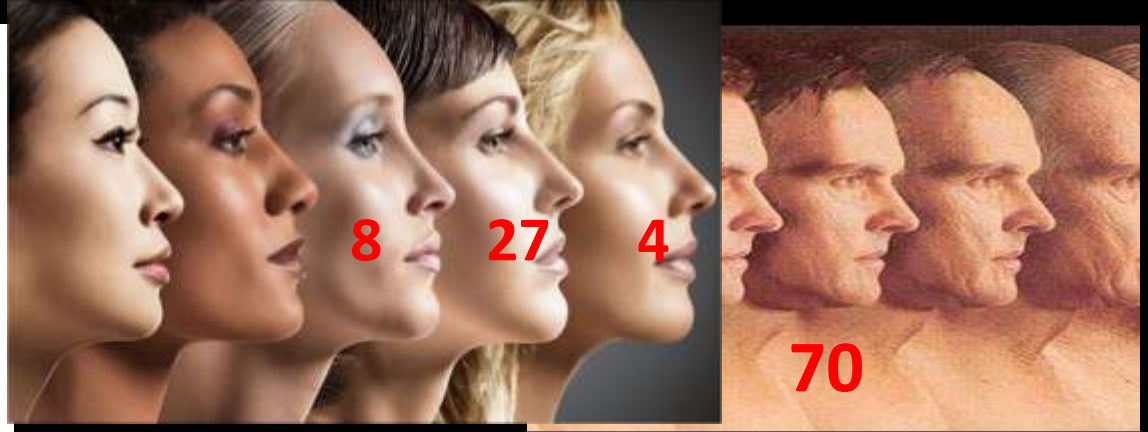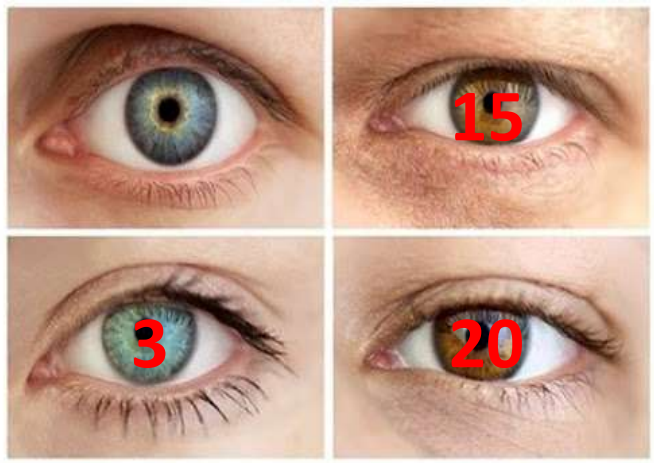  - ✓ carcinoma escamoso. (queratinocitos)

  - ✓ carcinoma basocelular. (células precursoras de los queratinocitos en el estrato basal).

# Año 2014

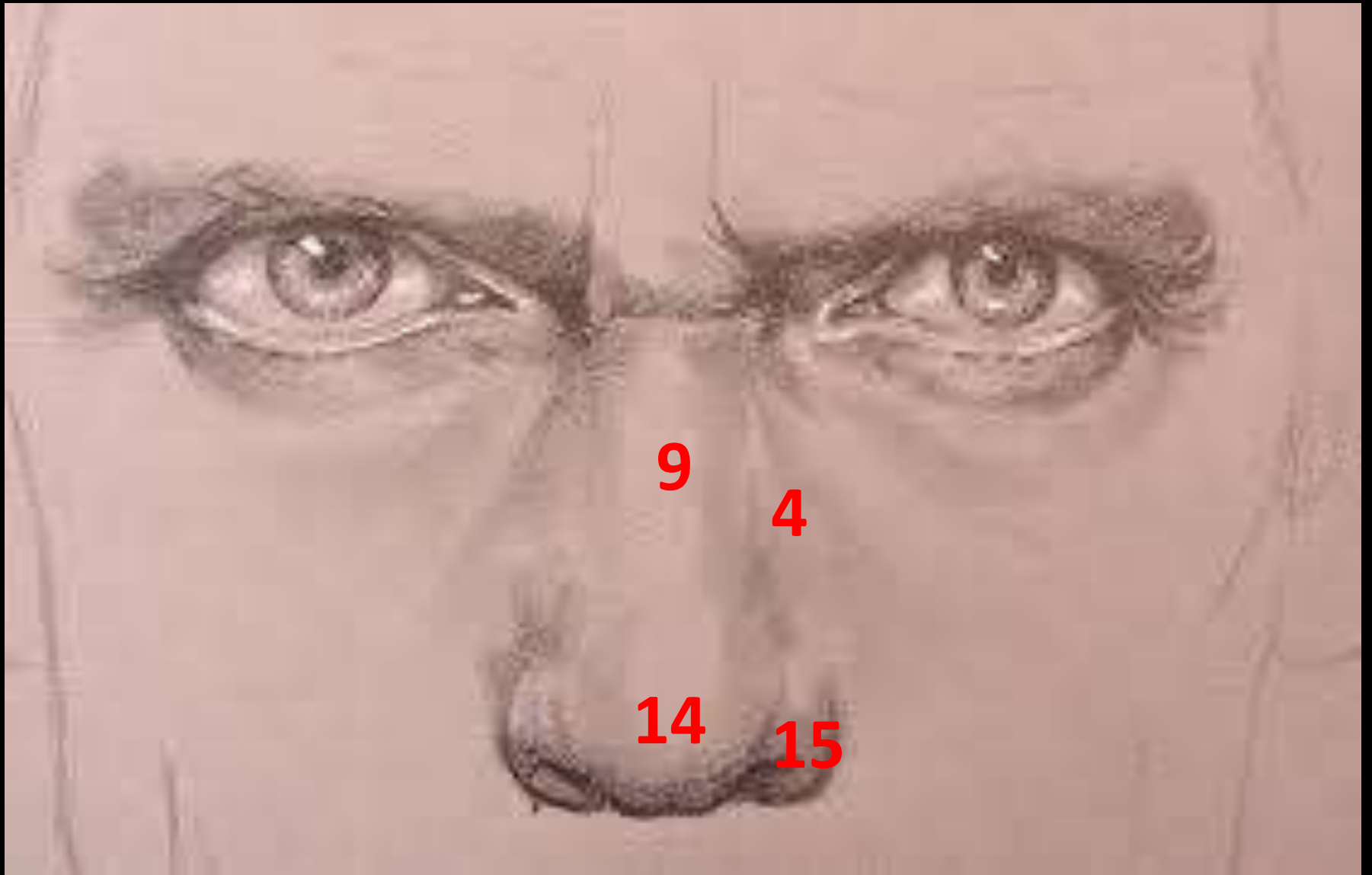41 pacientes con 43 lesiones cutáneas malignas de la pirámide nasal

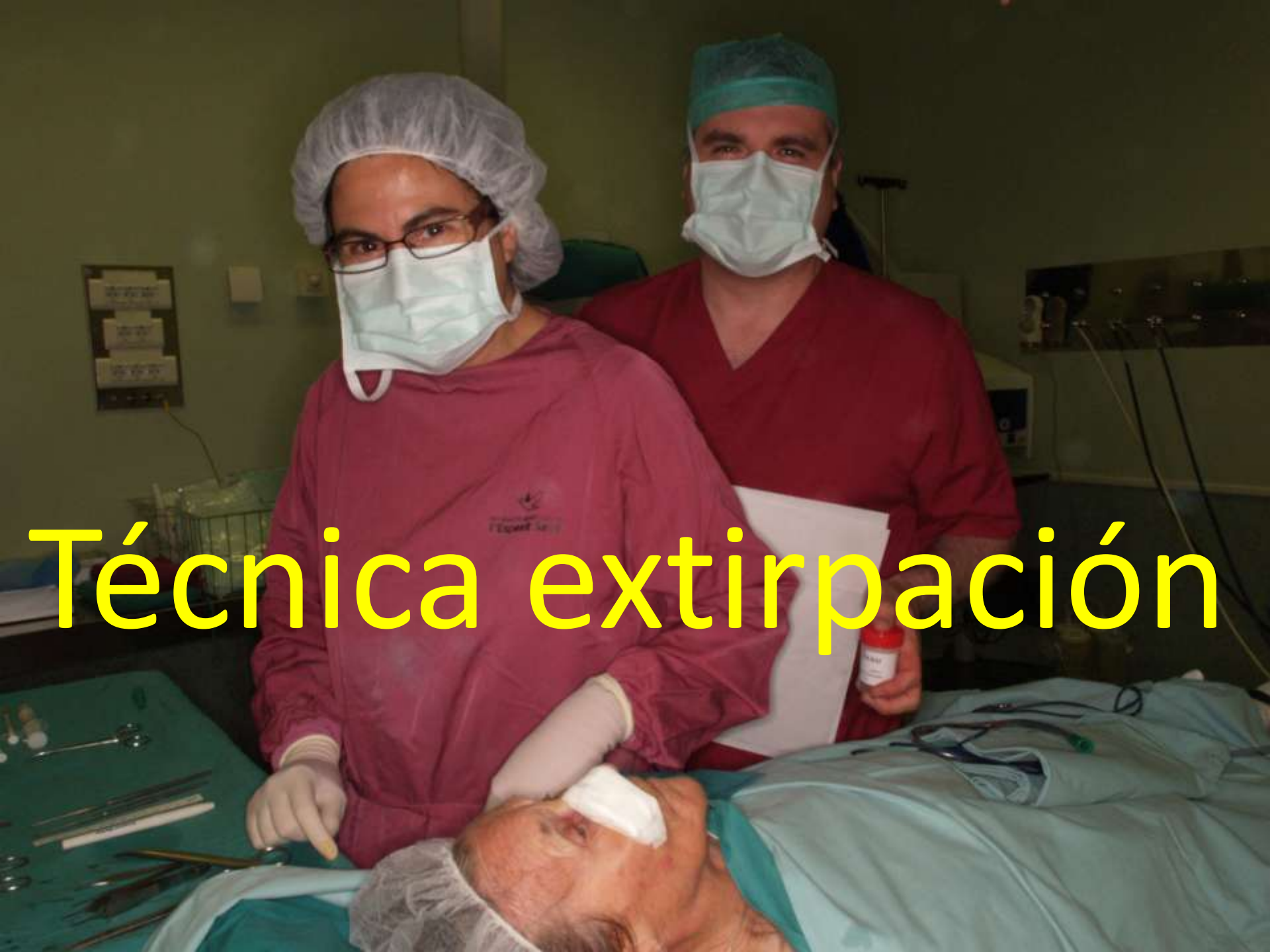- ✓ 28 carcinomas basocelulares infiltrantes
- ✓ 14 carcinomas basocelulares nodulares
- ✓ 01 carcinoma escamoso







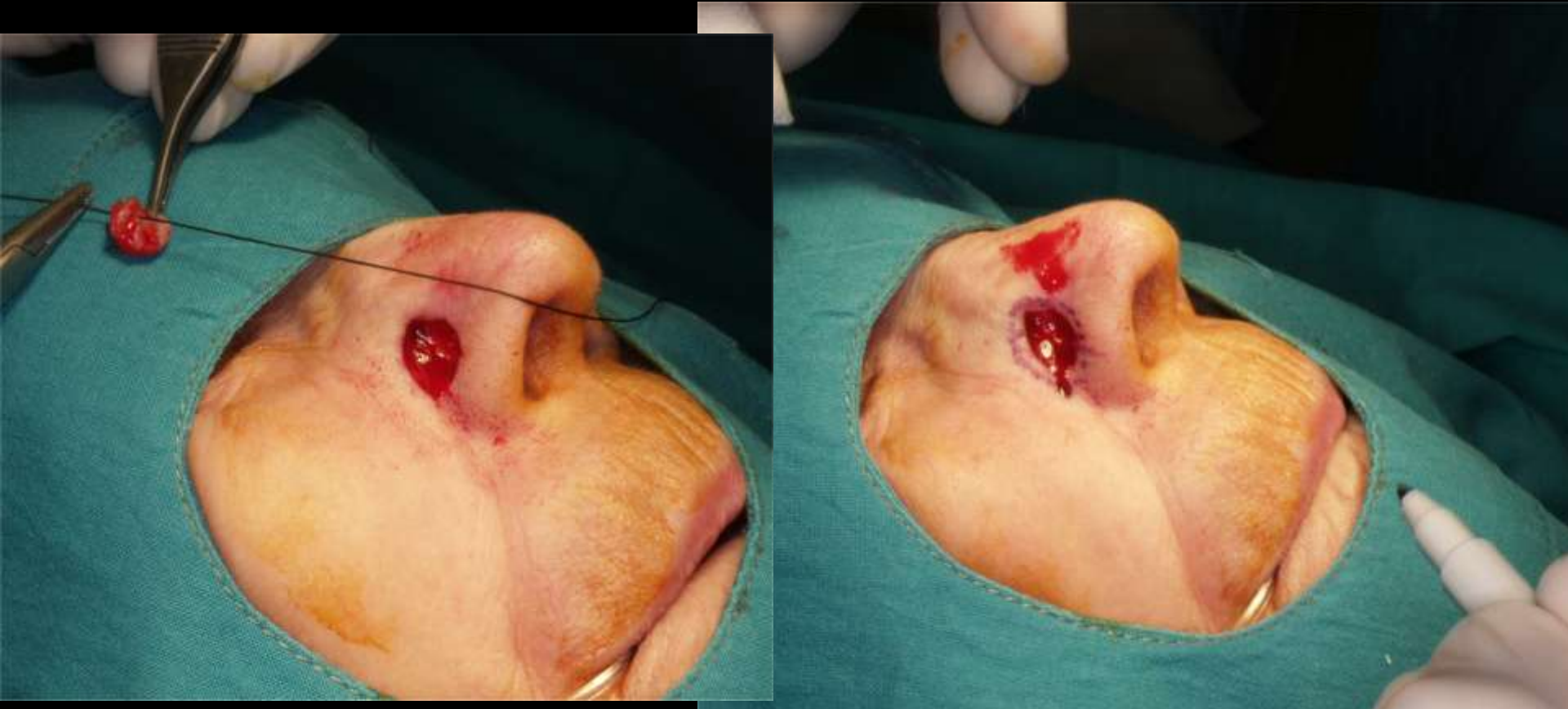



# Técnica extirpación



Exéresis completa de la lesión con un margen de aproximadamente 1 mm . Marcaje de la lesión.  
Posterior exéresis de márgenes en cuadrantes así como de margen profundo.





**43 lesiones**

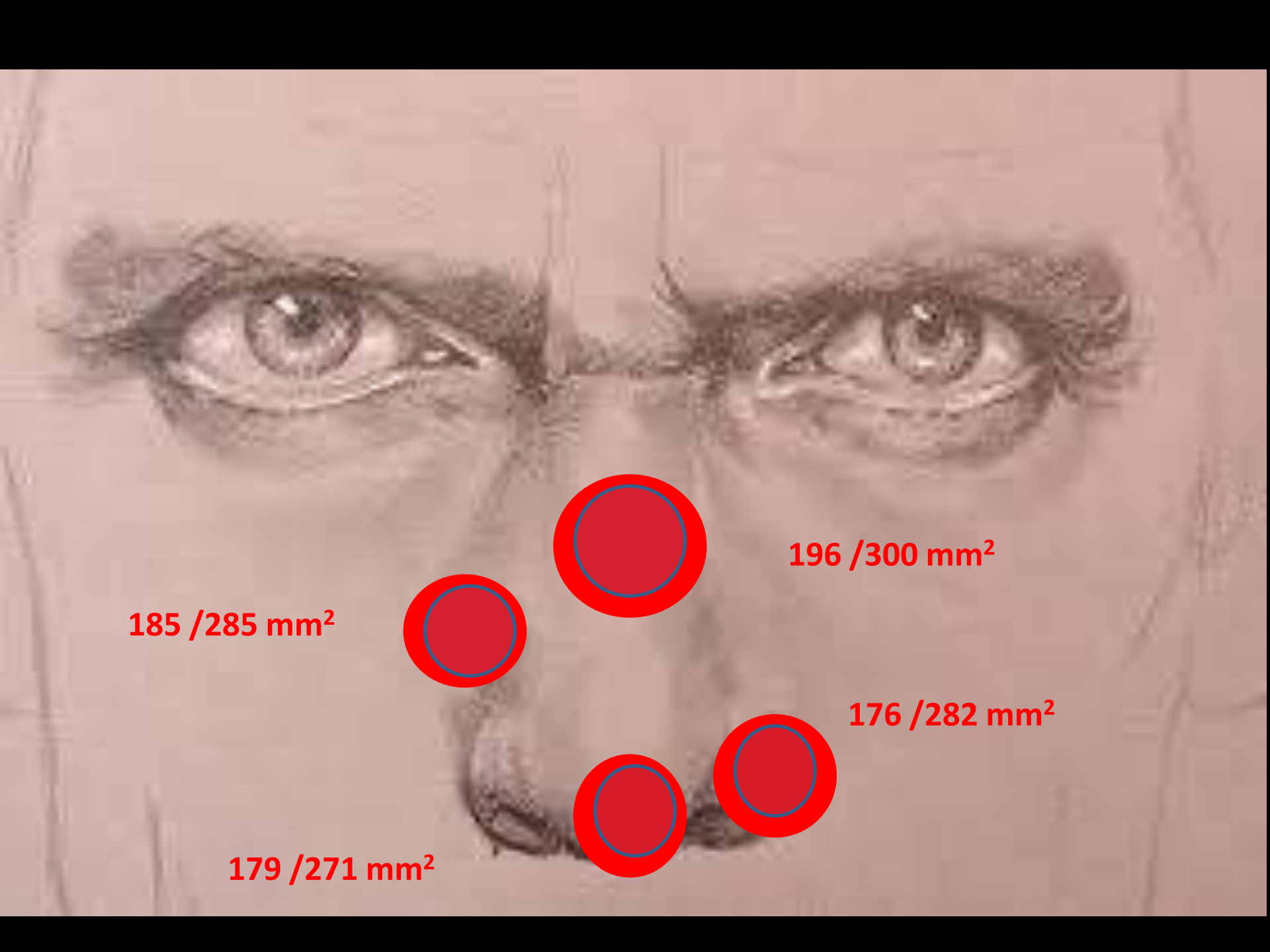
```
graph TD; A[43 lesiones] --> B[32 libres primera]; A --> C[12 libres segunda]; C --> D[1 libre tercera]; D --> E[8 car.basocelular infiltrante]; D --> F[3 car.basocelular nodular];
```

**32 libres  
primera**

**12 libres  
segunda**

**1 libre tercera**

8 car.basocelular infiltrante  
3 car.basocelular nodular



185 / 285 mm<sup>2</sup>

196 / 300 mm<sup>2</sup>

176 / 282 mm<sup>2</sup>

179 / 271 mm<sup>2</sup>


A photograph of a surgical team in an operating room. Four surgeons in green scrubs and masks are focused on a patient on the table. A large overhead surgical light illuminates the scene. Medical equipment, including monitors and a clock, is visible in the background.

# Técnica reconstrucción



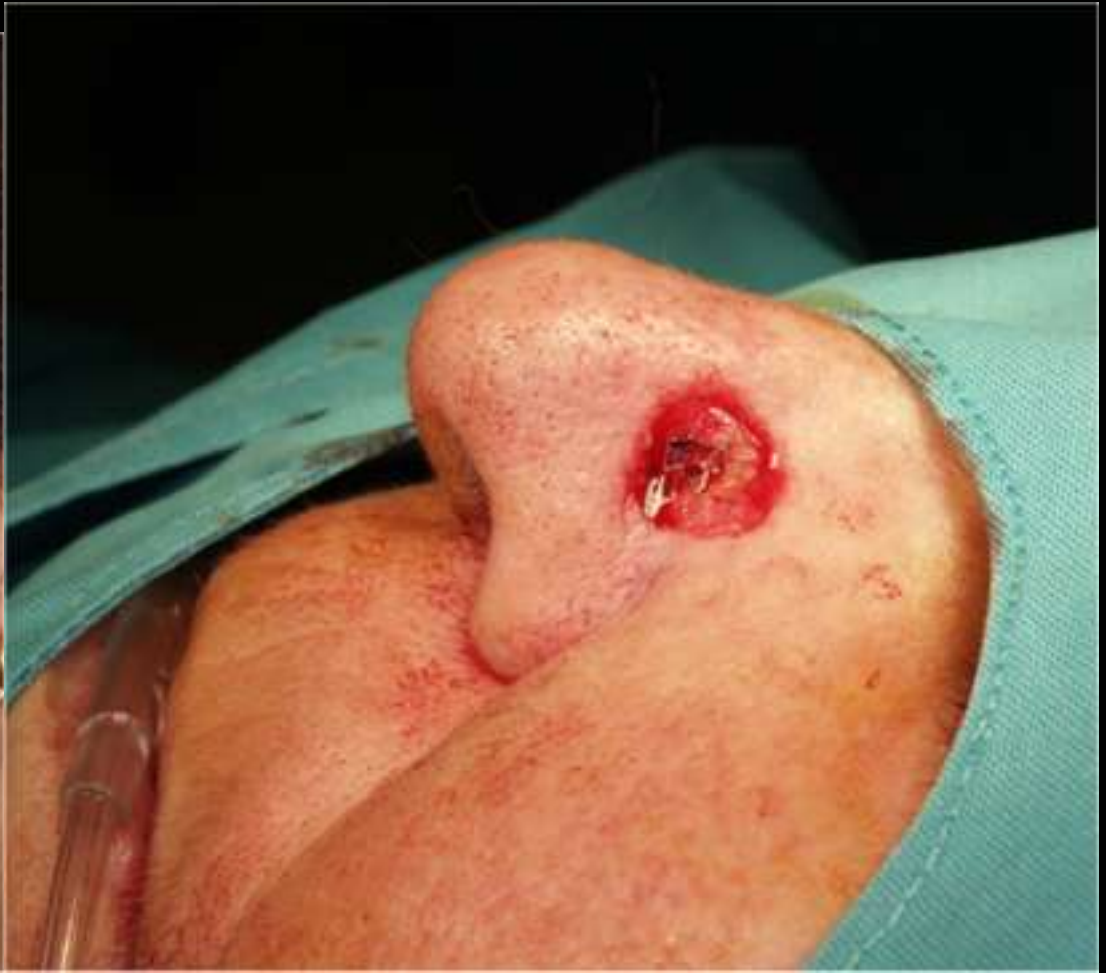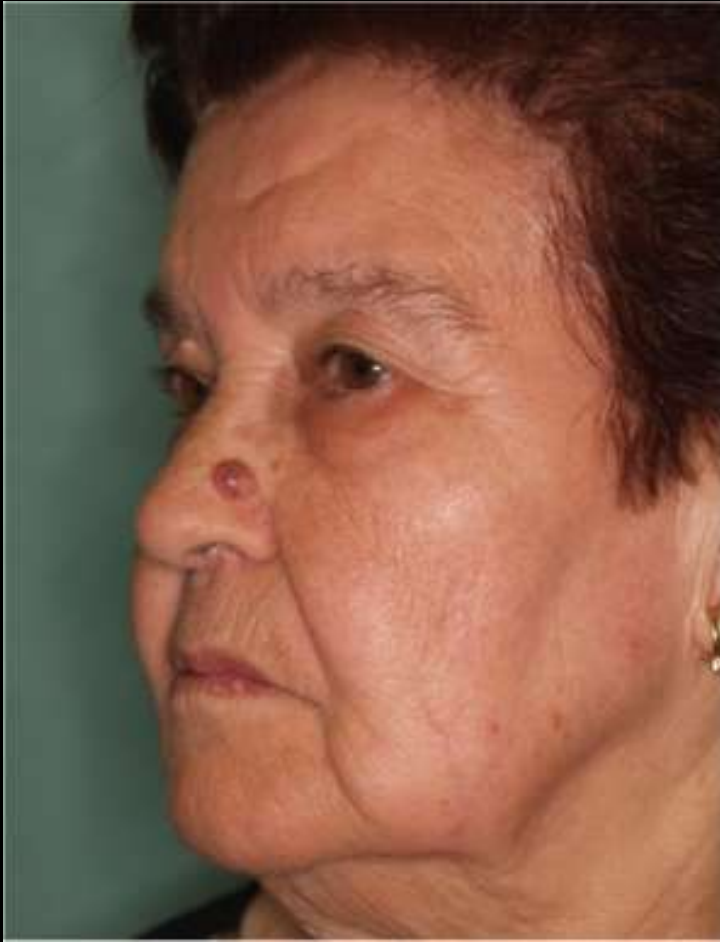# Ala nasal

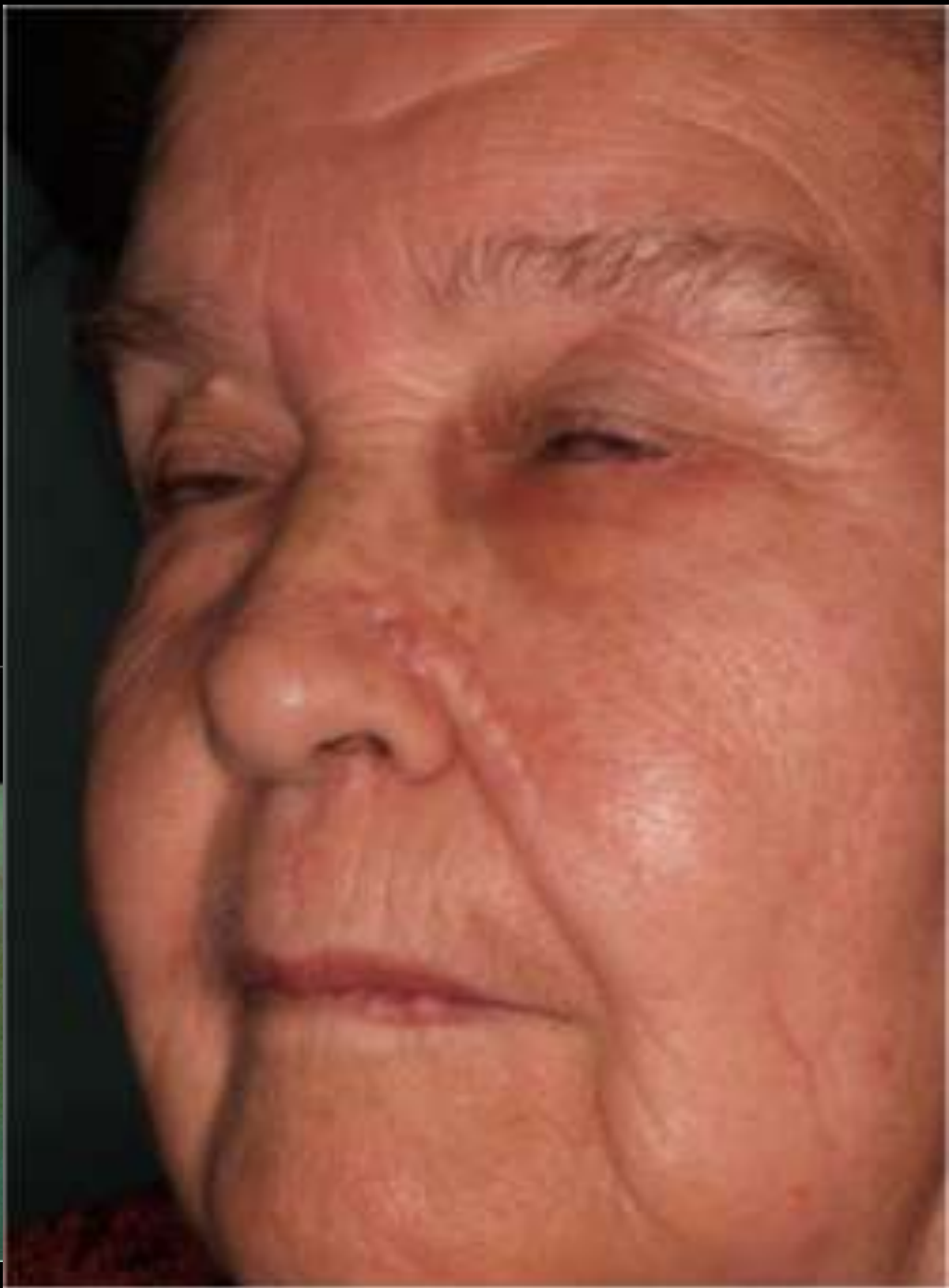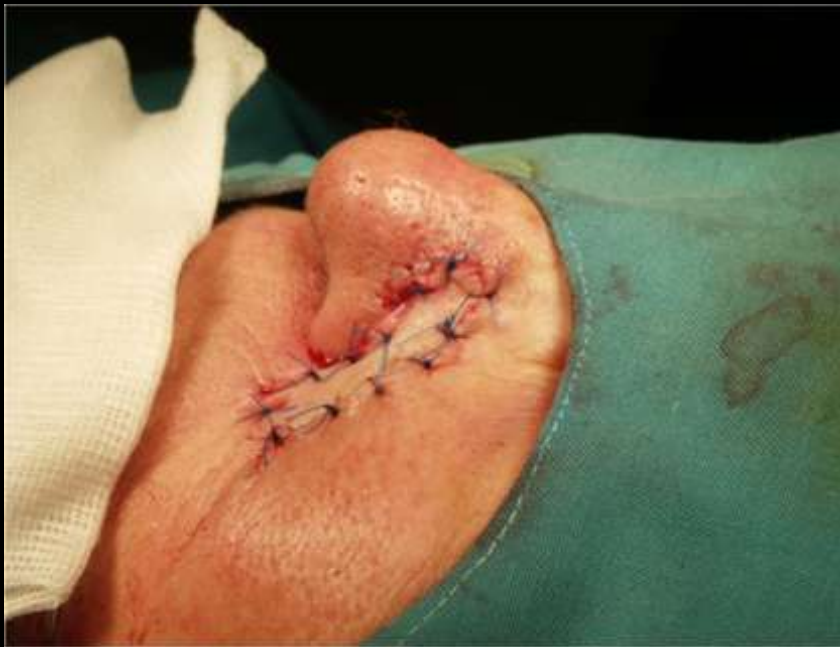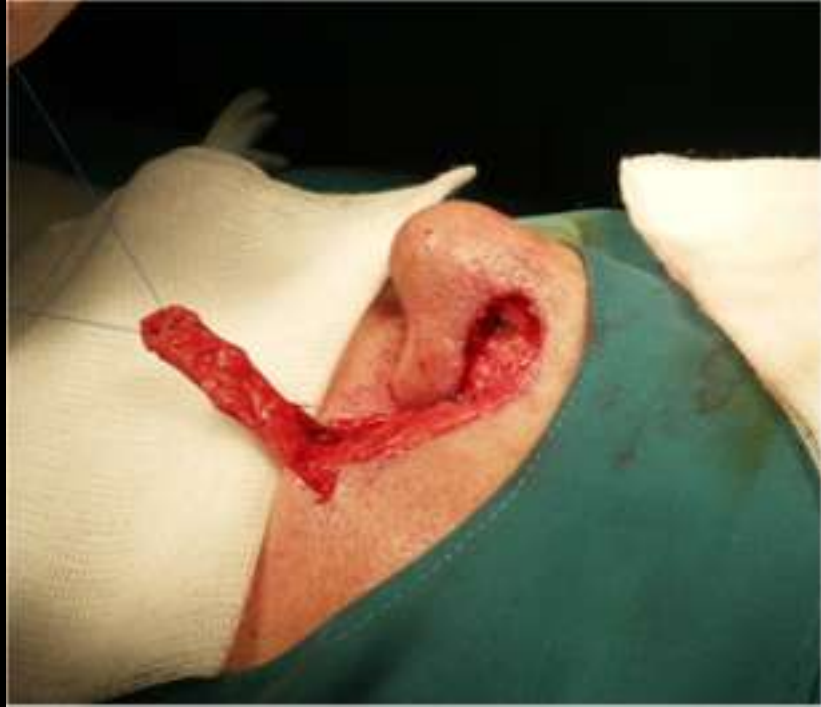- 8 Colgajos nasogenianos**
- 5 Colgajos bilabulados**
- 2 Cierres directos**



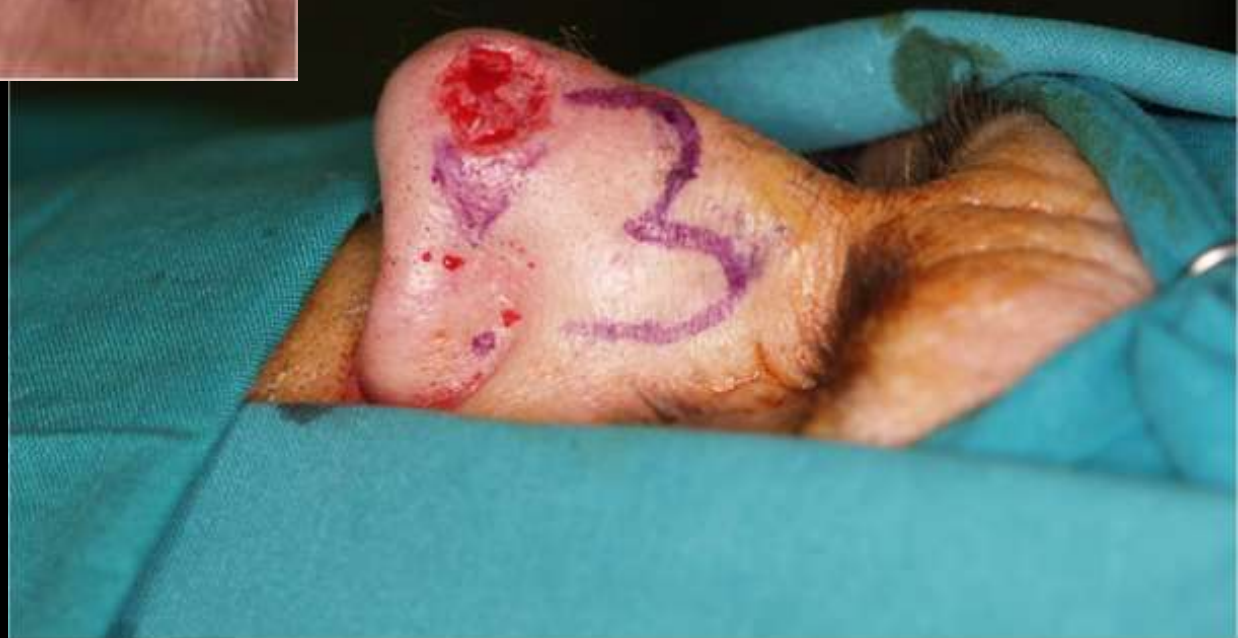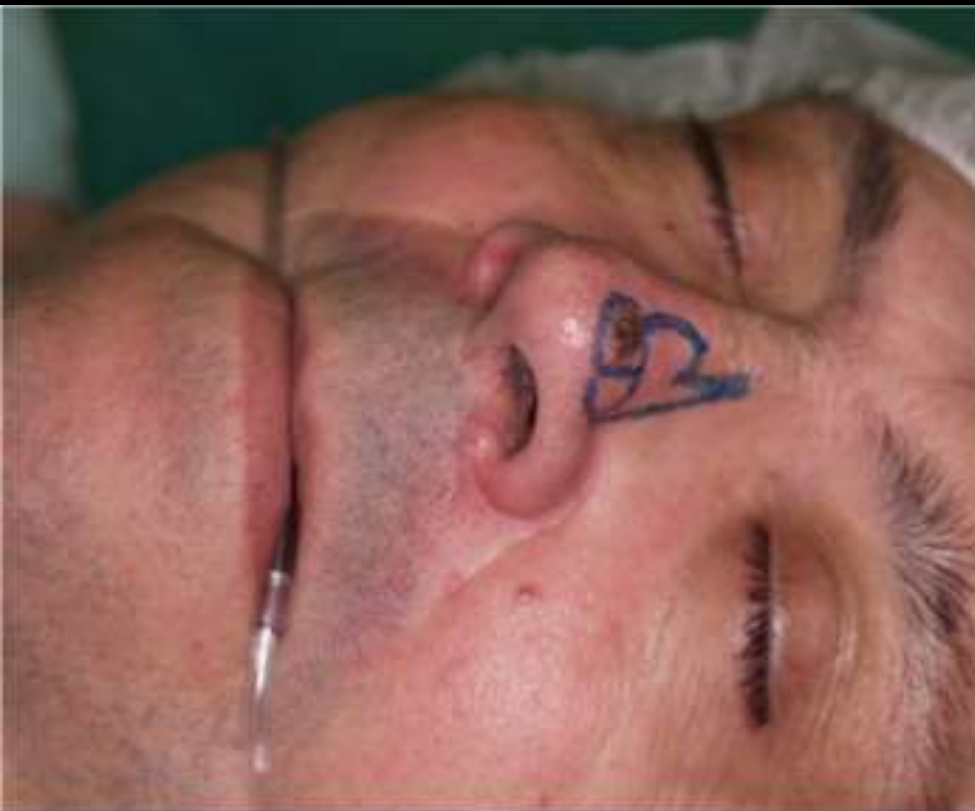## Pared lateral

Lesiones lateralizadas de tamaño superior al 1 cm de diámetro en general el injerto bilobulado no tiene suficiente espacio, es mejor en estos casos el injerto naso-geniano aportando piel de la mejilla.



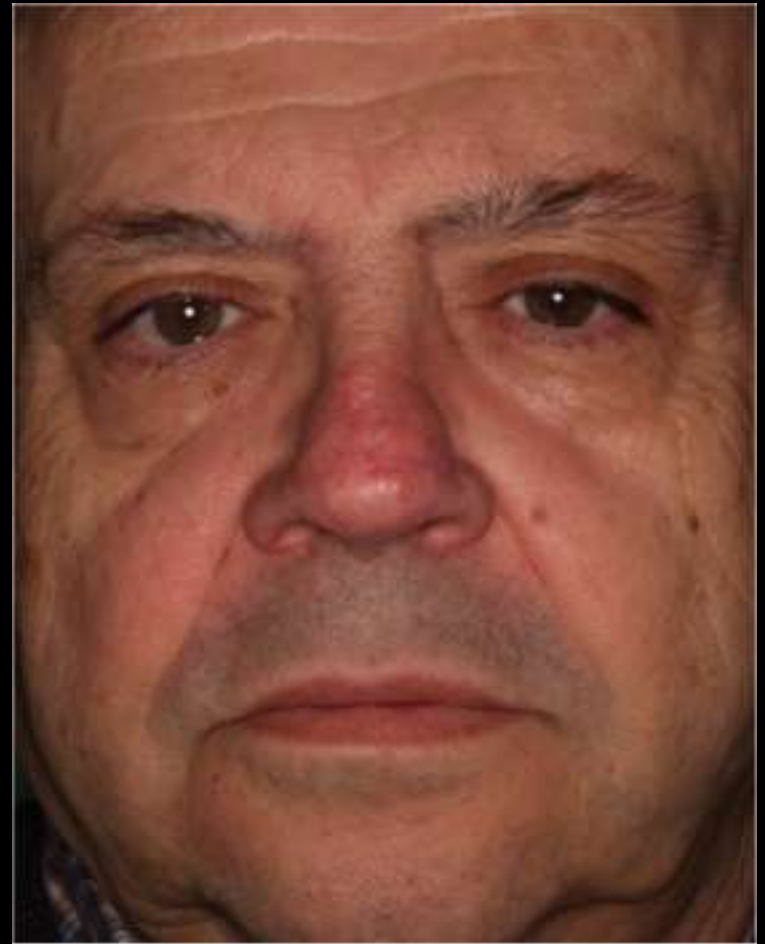





## Dorso nasal lateralizada0

Si la lesión está lateralizada a nivel de tercio inferior nasal y es menor de 1,5 cm de diámetro el colgajo bilobulado acostumbra a dar buenos resultados puesto que parte de la herida queda escondida en la concavidad del ángulo naso-facial.

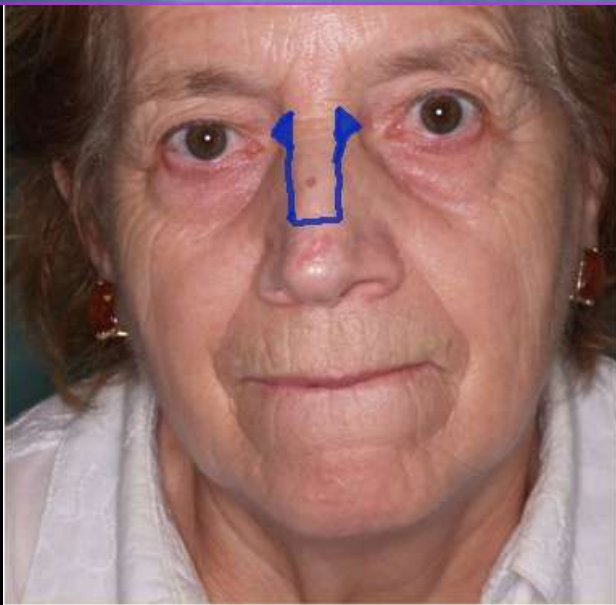
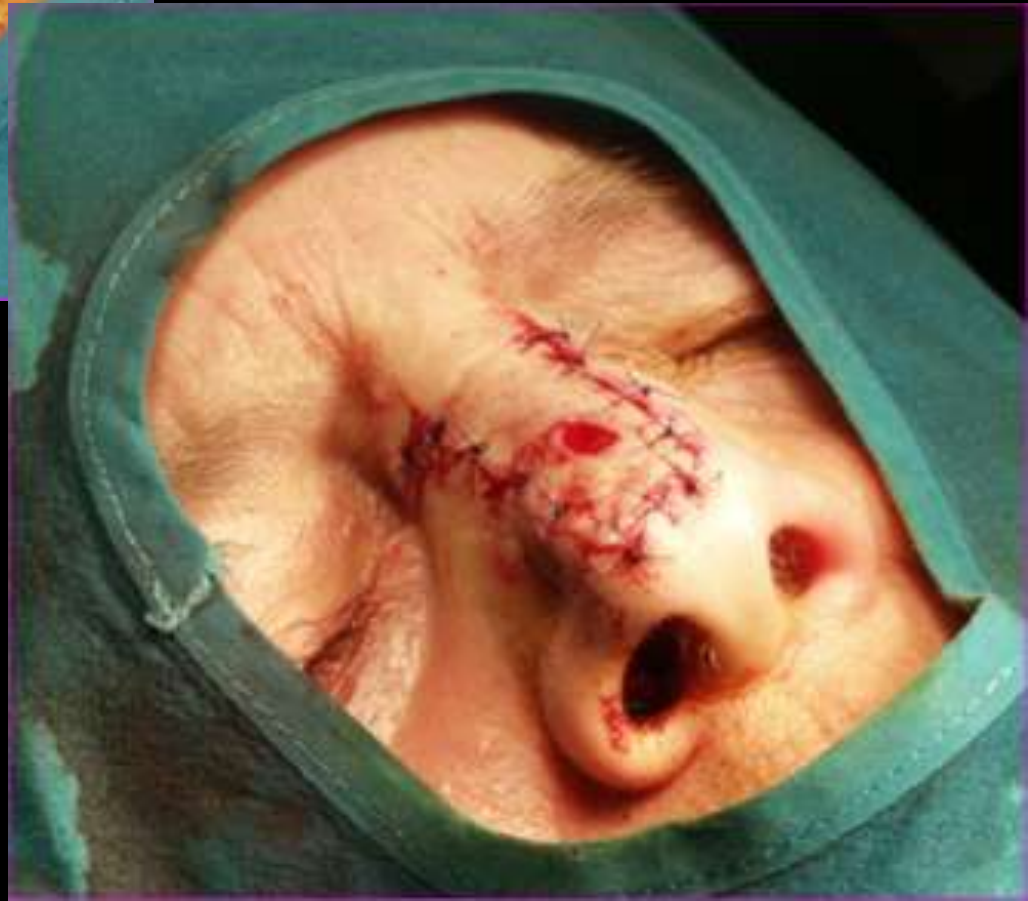
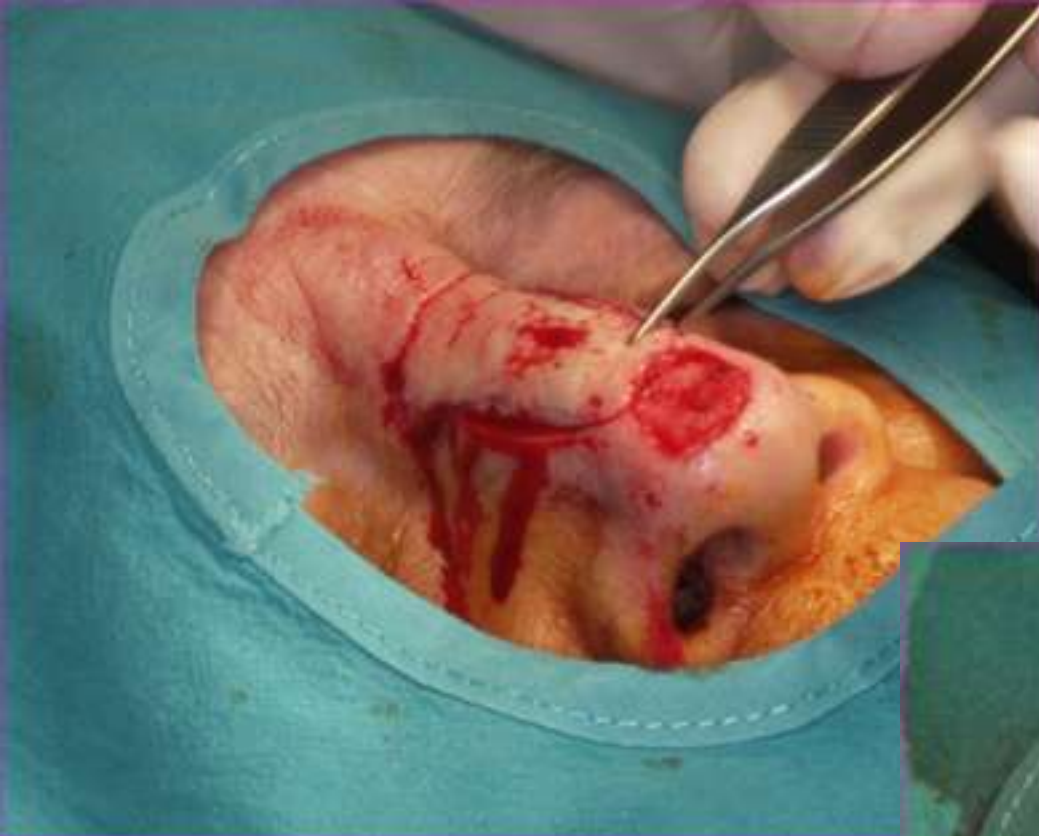
# Punta nasal

- 6 Colgajos bilobulados
- 4 Cierre directo
- 2 Colgajo de Rintala
- 2 Colgajos nasogenianos

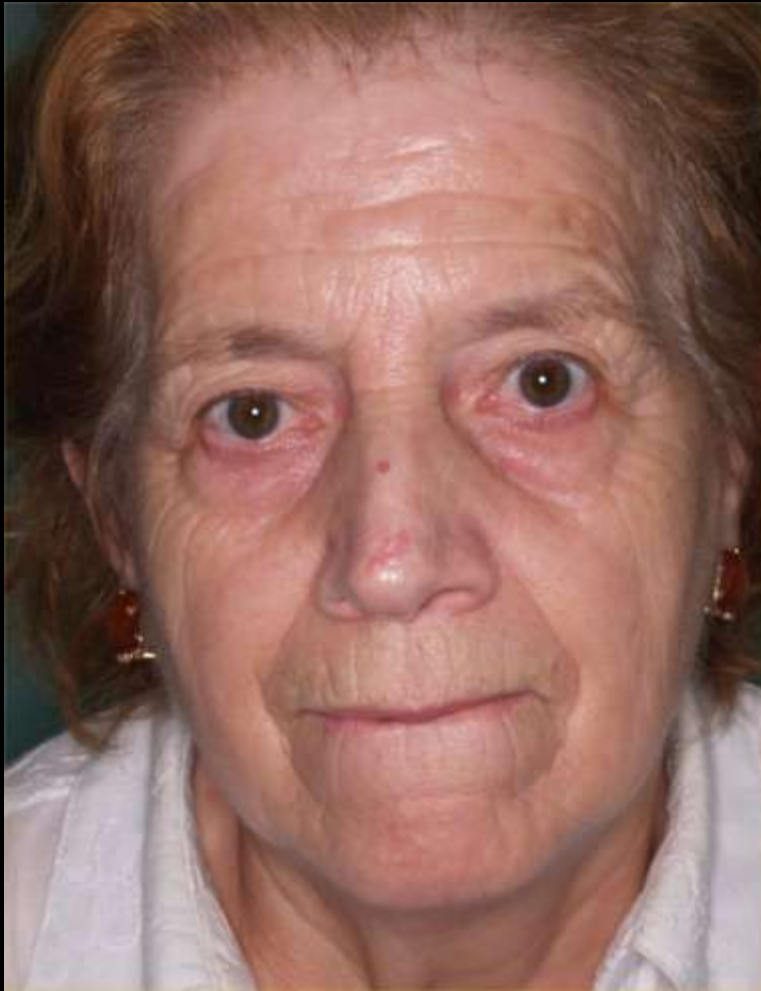






## Dorso nasal centrado

Si la lesión no es excesivamente amplia y el paciente tiene arrugas glabellares horizontales podemos realizar un colgajo de avanzamiento de Rintala.



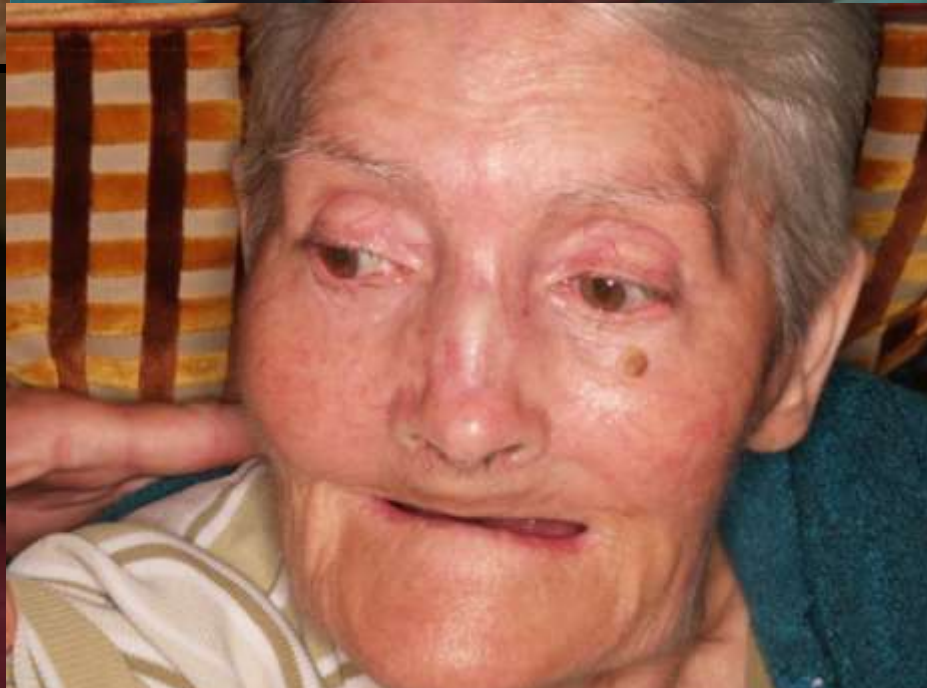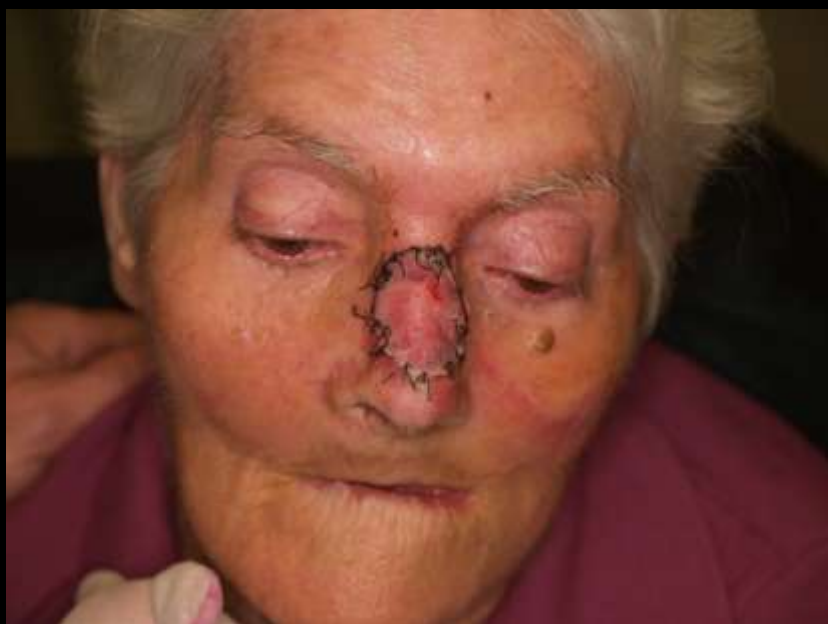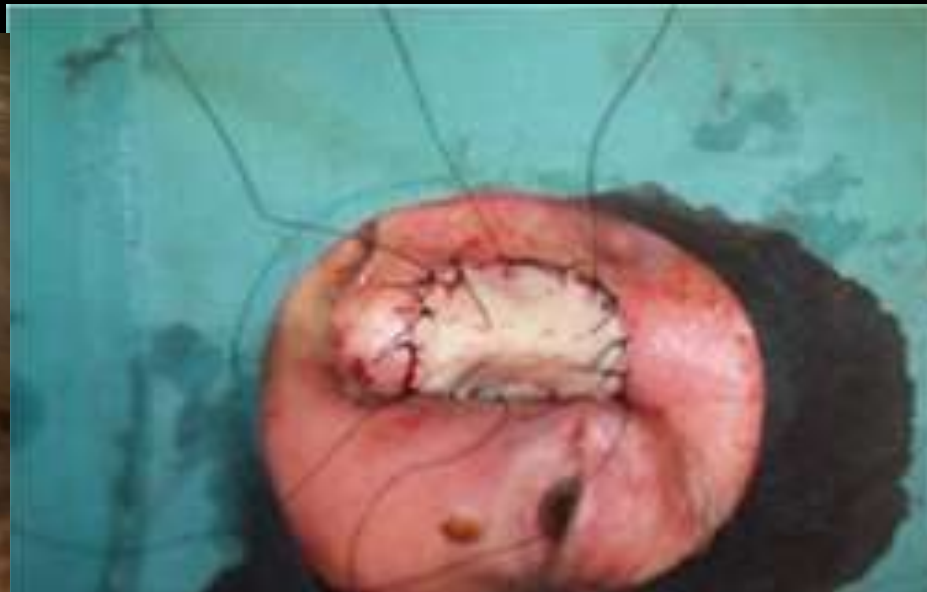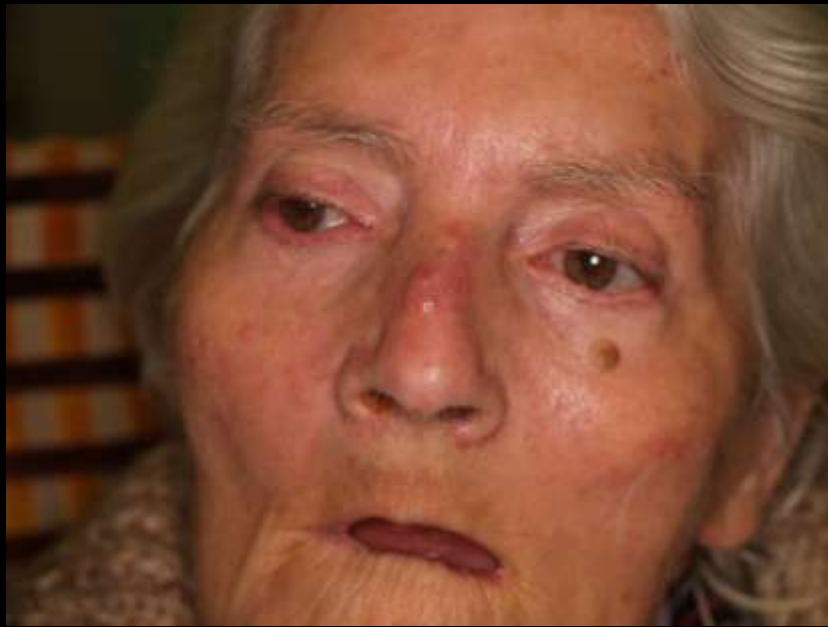# Dorso nasal



- 4 Colgajo de Rintala
- 3 Colgajo Bilobulado
- 2 Injerto de piel libre




# Colgajo piel libre

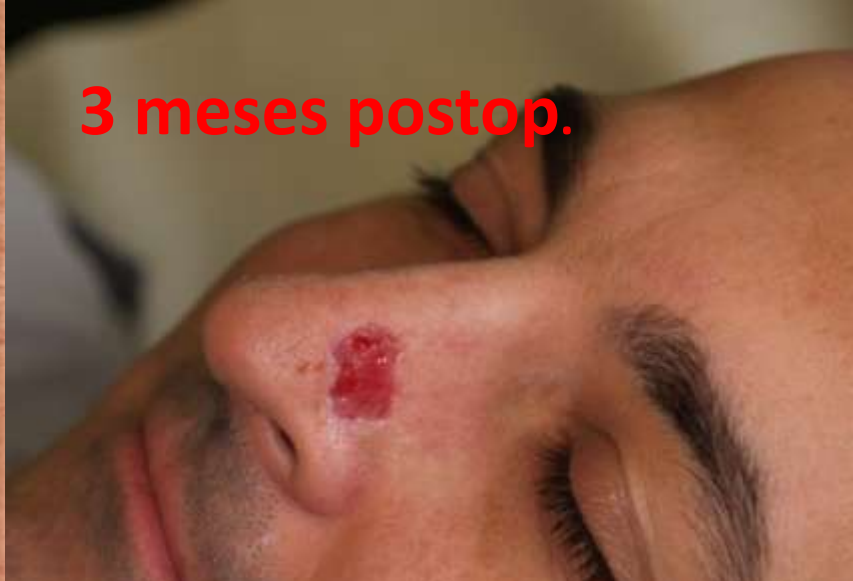
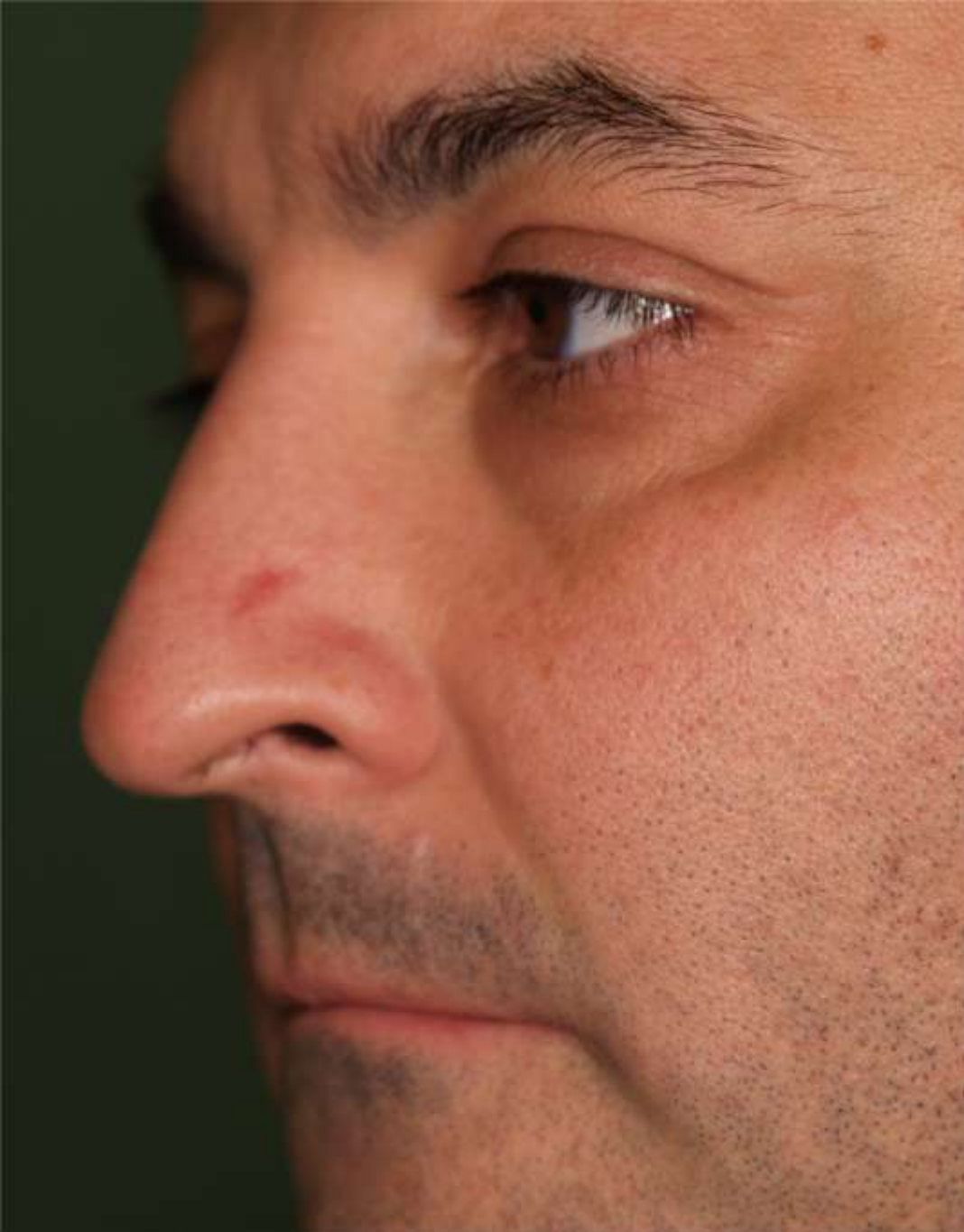
# Pared nasofacial

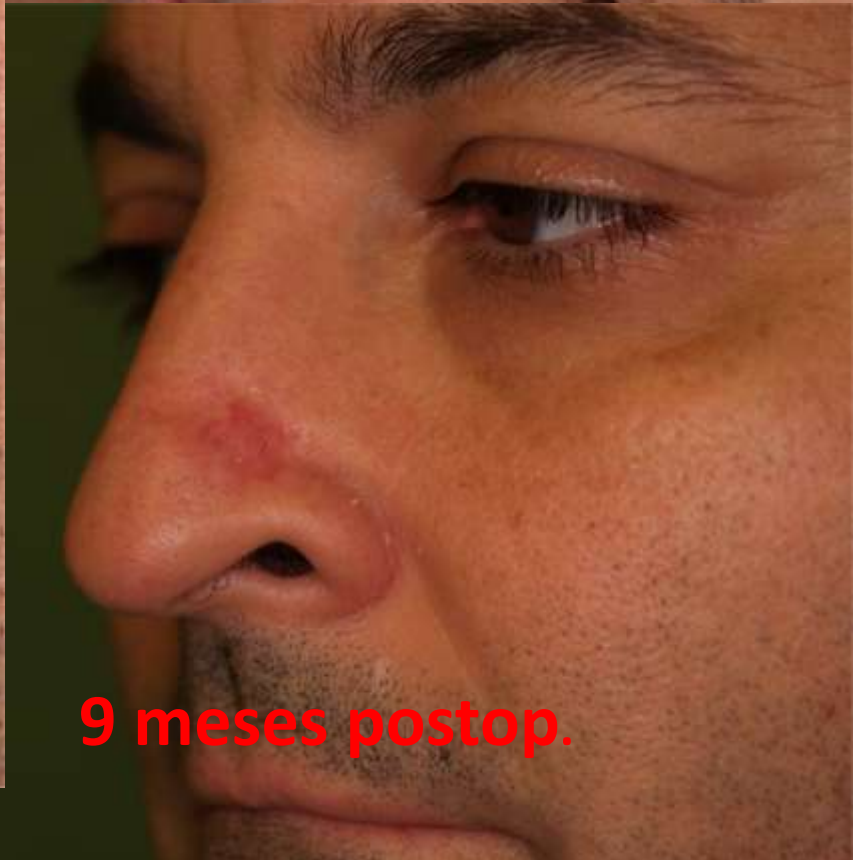**3 abanzamiento**

**1 cierre por segunda intención**





**3 meses postop.**



**9 meses postop.**

# Consideraciones finales

- Las lesiones malignas cutáneas de pirámide nasal tienen una elevada incidencia en poblaciones envejecidas con exposición solar importante.
- La resección de la lesión con ampliación de márgenes de 1mm soluciona la mayoría de pacientes.
- En general se requiere una reconstrucción de la pirámide.
- La reconstrucción con colgajos es una buena solución en la mayoría de pacientes.





**Gracias**